

札幌皮膚病理研究所ニュース

2007年9月号



●研修医の皆さん歓迎会・職員誕生会のように 於 香州（かしゅう）

Happy Birthday!



7月と8月にそれぞれ誕生日がある、高野（左）田中（中央）矢野（右）。おめでとうございます！

すすきのの中華料理店で
研修医の先生方の歓迎会 兼 職員の誕生会を行いました。



2次会にて。
面倒見の良い秦先生（左）。
歓迎される側ですが幹事役・写真撮影、有り難うございました。



古賀先生（左）と兼古先生（右）はとても仲良しです。

●NPO法人 皮膚病理発展推進機構 よりインターネット皮膚病理診断検討会のご案内

参加者のみなさまから演題を募集し、web上でCPCを開催します。
お好きなときに検討できるCPC。ぜひご参加ください。

開催期間 2007年11月9日（金）より12月25日（火）まで

演題募集しています

ホームページの演題登録フォームにて抄録（400字程度）をご登録のうえ、病理標本（特染なども含めすべて）をNPO法人 皮膚病理発展推進機構へお送りください。後日、演題採用の可否を、お知らせします。

同封資料をご覧ください！

◆◆◆インターネット経由でお申し込みください → <http://www.npo-jdpo.org/> ◆◆◆

今後のスケジュール

セミナー

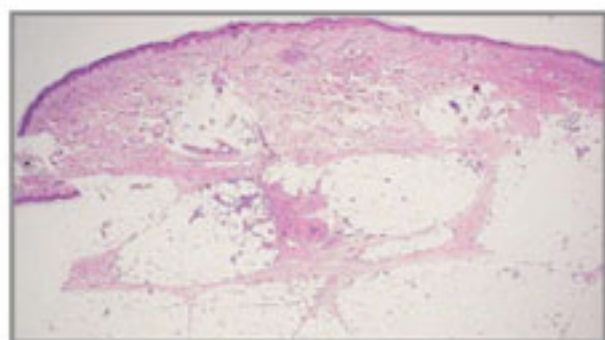
- 2007.9.16(日)-17(祝)
皮膚病理診断学入門
会場：慶應大学医学部 東校舎講堂
講師：木村 鉄宣
- 2007.9.22(土)-23(日)
第71回日本皮膚科学会東部支部学術大会
会場：ロイトン札幌
一般演題 間葉系腫瘍① 座長：木村鉄宣
演題発表：古賀佳織、秦洋郎、木村鉄宣
演題名： Proliferative nodule を伴った色素細胞性母斑の1例

- 2007.10.20(土)-21(日)
第58回日本皮膚科学会中部支部学術大会
会場：国立京都国際会館
CPCコメンテーター：木村鉄宣
- 2007.11.23
九州大学カンファランス
会場：九州大学医学部
- 2007.12.8(土)
IAP教育シンポジウム
会場：国立オリンピック記念青少年総合センター



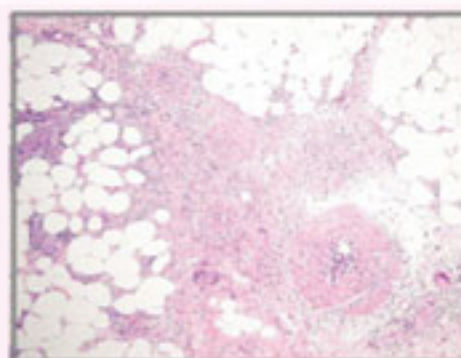
今月の症例

58歳女性 生検部位：下腿 臨床診断：Erythema nodosum s/o
病理組織診断：Periarteritis nodosa, subcutaneous

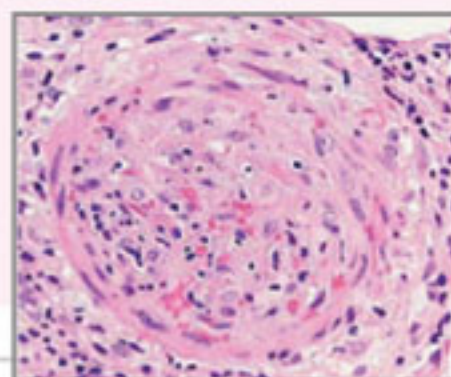
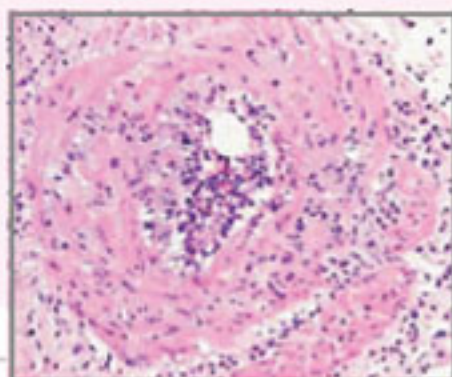


皮下脂肪組織にある血管に異常がある。

皮下組織の所見。様々な病期の血管炎が混在している。



内膜・中膜の浮腫が目立つ早期像。



盛期像
フィブリン沈着を伴い、
血管腔の閉塞を伴う最

セミナーのご案内

皮膚病理診断学入門

- 各種皮膚疾患の病理組織像を理解します。
- 皮膚病理診断学の3要素、診断基準項目、診断のてがかり、そして鑑別診断を具体的に把握します。
- 皮膚病理診断の方法「パターン分類とアルゴリズム解析」を理解します。

受講対象者

- ・皮膚科・病理研修医および専門医
- ・病理研修医

プログラム

- 第1部 皮膚病理診断法
「パターン分類とアルゴリズム解析」
- 第2部 炎症性皮膚疾患
- 第3部 腫瘍性疾患
- 第4部 変性と沈着

● 皮膚病理診断学入門

2007.9.16(日) 10:00-17:00
-17(祝) 9:00-16:00

会 場：東京都新宿区信濃町35番地
慶應大学医学部 東校舎講堂

共 催：慶應大学医学部皮膚科

受講料：32,000円

新着情報はホームページ (www.sapporo-dermpath.com) で随時紹介されます。

札幌皮膚病理研究所

〒001-0018 札幌市北区北18条西3丁目2-21 TEL: 011-756-4810 FAX: 011-756-4842
e-mail: office@sapporo-dermpath.com website: <http://www.sapporo-dermpath.com>

編集担当：佐藤 尚子