



旧年中ははたくさんのご厚情をいただきまして誠にありがとうございます。
2009年もかわらぬご愛顧の程をよろしく願います。

2009年セミナー 開催日程決定

皮膚病理講座 基礎編

(第9回：東京会場) (第10回：大阪会場)

「病理用語と各種皮膚疾患の病理組織像の解説」
皮膚病理に必要な基礎知識（正常組織、臨床・病理用語）と、各種皮膚疾患の病理組織像を「あたらしい皮膚科学」（清水宏著）に準拠して解説する。「あたらしい皮膚科学」を完全に理解し把握することをめざす。

＜専門医試験前に知識の整理をしたい方の参加に最適です。過去問も解説します＞

東京会場

日時 2009年5月16日(土) 10時～17時
5月17日(日) 9時～16時
会場 東京(会場未定)

大阪会場

日時 2009年7月19日(日) 10時～17時
7月20日(月祝) 9時～16時
会場 大阪(会場未定)
参加費 32,000円

第2回 皮膚病理講座 診断編 (東京会場)

「皮膚病理診断への第一歩」

- ・各種皮膚疾患の病理組織像を理解する。
- ・皮膚病理診断学の3要素、診断基準項目、診断のてがかり、そして鑑別診断を具体的に把握する。
- ・「絵あわせ診断法」のために必要な病理組織像を覚え、「パターン分類とアルゴリズム分析診断法」を理解する。

日時 2009年11月22日(日) 10時～17時
11月23日(月祝) 9時～16時
会場 東京(会場未定)
定員 100名
参加費 32,000円

参加お申込 受付開始!

早めのお申込で、参加費が割引されます。
インターネットまたはファックスで
お申込ください。

詳細は <http://www.sapporo-dermpath.com/seminar/seminar-info2009.html>

第2回インターネット皮膚病理診断検討会

開催中

インターネットを利用してCPCを開催!

様々な症例を供覧し、掲示板を利用したディスカッションを行います。

こちらで開催中 → <http://www.npo-jdpo.org/08online/online-index.html>

症例供覧が始まりました

演題数 14例

演題 (抜粋)

- 「Spitz nevus or Spitzoid melanoma ?」
- 「表皮母斑?それとも脂腺母斑?」
- 「Adipophilinに一部陽性像を認めた基底細胞癌」
- 「生検後に消失した組織球症」 など

参加登録受付中

お申込はホームページより受付中です。

皮膚病理倶楽部にご入会いただくと無料で検討会
参加できます。この機会にぜひご入会ください。

皮膚病理倶楽部

検索

開催スケジュール

12月17日(水)～2009年1月7日(水)

症例供覧と診断名投稿

抄録と病理組織像(バーチャルスライド)をweb上で公開。各症例の診断名や根拠となる所見、質問などを
掲示板へお寄せください。

1月14日(水)～2009年1月28日(水)

powerpointスライド公開と 掲示板でのディスカッション

演題発表者による症例紹介powerpointスライド
をweb上で公開。発表者を交えての討論会を
掲示板にて行います。

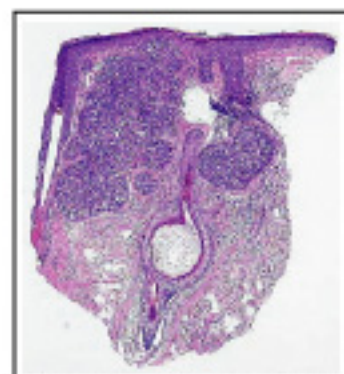
1月29日(水)～2月4日(水)

座長によるとりまとめ

検討会のあと、座長が意見をとりまとめます。

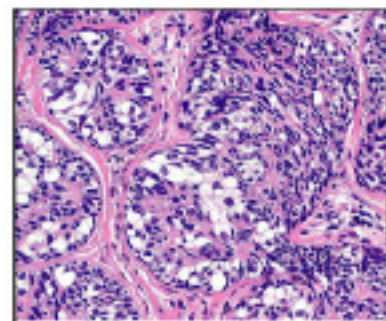
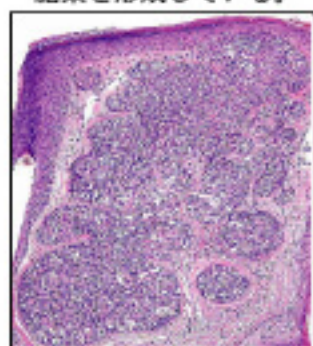
今月の症例

57才、女性 生検部位：左眉
臨床診断：Sebaceous epithelioma s/o BCE s/o
病理組織診断：Sebaceoma



上皮細胞でできた境界明瞭な腫瘍性病変が真皮内にある。一部は表皮と連続している。

腫瘍は大小さまざまな胞巣を形成している。



腫瘍を構成する上皮細胞はクロマチンが豊富で楕円形の核を持つ基底細胞様細胞と明るい細胞質を持つ脂肪細胞様細胞である。

学術業績・学会発表・最近の活動


- 2008年11月12日 講義 北海道大学医学部医学科 病理学講義
- 2008年12月20日 講演 藤田保健衛生大学『第13回皮膚科セミナー』
ビギナーコース 炎症性皮膚疾患の病理診断「絵あわせ診断」と「パターン分類とアルゴリズム分析診断」
アドバンスコース 炎症性皮膚疾患の病理診断「パターン分類とアルゴリズム分析診断」演習
会場：藤田保健衛生大学病院 講義室

今後の活動

- 2009年1月24日 症例検討会「有棘細胞癌Squamous cell carcinomaの早期診断と治療戦略」
会場：取手協同病院皮膚科
- 2009年3月28日 講演 第11回京滋難治性皮膚疾患研究会 会場：未定

What's new 研究所

12月9日から11日まで
愛知厚生連 海南病院病理部の後藤啓介先生（写真前列左側）が見学にいらっしゃいました。



～後藤先生より～

次から次へと出てくる標本の数に驚き、それらを効率よく片付けていくための整備されたシステムにも驚かされました。また、組織標本一枚から、疾患診断のみならず、病変の成り立ちや病変に加わった外的要因を推考していく楽しさも体感できました。ありがとうございました。

12月13日には、忘年会を開催しました。一次会は創作和食の店「ほたる」にて豚のハリハリ鍋（しゃぶしゃぶ）をいただき、普段とは違う話題で盛り上がり、楽しい時間を過ごしました。



二次会はカラオケで、3チームに分かれチーム対向歌合戦を開催しました。



3位でもみんな笑顔です
チーム木村



ちょっぴり残念・・・
第2位はチーム山口



圧倒的な強さのチーム定久

札幌皮膚病理研究所

〒001-0018 札幌市北区北18条西3丁目2-21 TEL: 011-756-4810 FAX: 011-756-4842

e-mail: office@sapporo-dermpath.com website: http://www.sapporo-dermpath.com 編集担当：高野 敦子