



Wellcome Dr. Selvi!

インドネシアのAtmajaya Catholic Universityから、Selviyanti Padma先生が研修にいらっしゃいました。2011年4月までの1年間、皮膚病理学と皮膚病理診断学について学んでいかれます。ご主人（北海道大学耳鼻科研修中）と一緒にの日本での生活がスタートしました。楽しく充実した1年になればと思います。



← Selvi先生(左)
木村院長(中央)
研修医の阿南先生(右)
インドネシアと比べると札幌は非常に寒いです。

→ リーディングは英語での解説となり、ディスカッションも英語が主となっています。

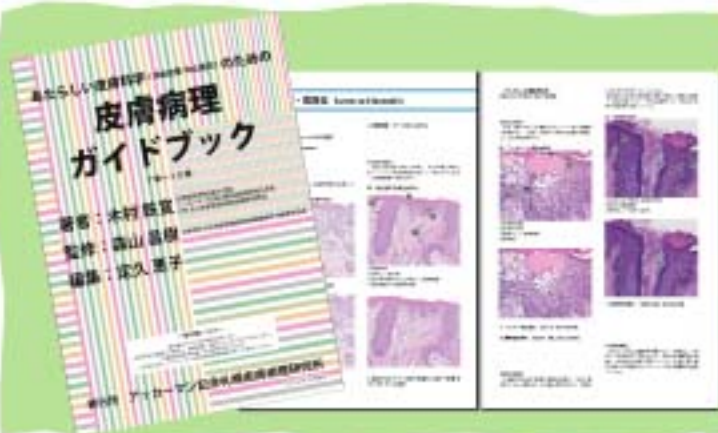

NPO皮膚病理発展推進機構では、基金を設立しSelvi先生の研修をサポートしています。http://www.npo-jdpo.org

皮膚病理倶楽部

祝会員数1,000名突破

NPO皮膚病理発展推進機構が運営する『皮膚病理倶楽部』の会員が国内外併せて、1,000名を突破しました。インターネットを利用した「皮膚病理に関心のある医療関係者が集う皮膚病理コミュニティ」として活動を広げ、会員と共に皮膚病理に関する様々な情報を集めています。参加者が皮膚病理を楽しみながら勉強し、皮膚病理への理解や関心を深め、皮膚病理診断のスキルアップに役立つよう、様々なコンテンツが公開されています。



木村鉄宜 著 (札幌皮膚病理診断科 院長)
『あたらしい皮膚科学』のための
皮膚病理ガイドブック

北海道大学 清水宏教授著『あたらしい皮膚科学』(秀潤社刊)に準拠した皮膚病理解説版です。今ならPDFダウンロード版が無料公開中!

入会申し込み(参加費無料)はこちらから

<http://www.npo-jdpo.org/dermpath-club/dermpathclub-top.html>



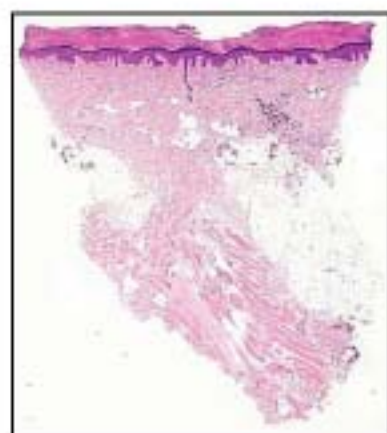
Self Assessment Course

-皮膚病理診断セルフアセスメント勉強会-

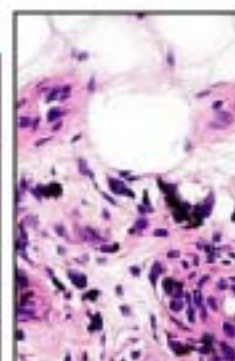
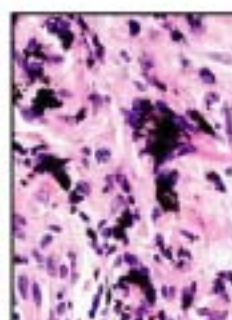
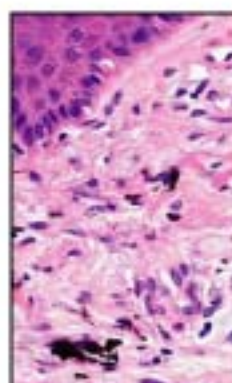
症例の現病歴や既往歴、そして病理スライドから診断名を予想する『セルフアセスメント』です。診断のポイント、鑑別疾患説明などの詳しい解説あり、診断のシミュレーションができます。

今月の症例

42才、女性 生検部位：足底、右
臨床診断：異物沈着（鉛筆の芯） 病理組織診断：Traumatic tattoo



真皮から皮下脂肪織にかけて
黒褐色の異物が沈着している。



真皮上層（左）、真皮中層（中）、脂肪織（右）
粗大で大小さまざまな黒褐色顆粒状の異物があり、
周囲には組織球が浸潤している。

What's NEW

皮膚手術のための皮膚病理講座 開催しました

5月15・16日、北海道大学学術交流会館でセミナーを開催しました。臨床医向けのセミナーでしたので、日常診療でぶつかる疑問の解決になると、熱心にメモを取る姿も多く見られました。

6月以降もセミナーの開催いたします。初級者上級者向けと各種ございますので、スキルアップ目指してぜひご参加下さい。



皮膚と病理の専門医試験対策

■ 第11・12回 皮膚病理講座・基礎編 東京・神戸開催

第11回 日時：6月12日（土）10時～17時、13日（日）9時～16時

会場：日本医科大学 教育棟2階講堂

第12回 日時：7月18日（日）10時～17時、19日（月祝）9時～16時

会場：神戸大学

皮膚病理学を日常診断に役立てよう

■ 第1回開業医のための皮膚病理講座 札幌開催

日時：8月7日（土）16時～20時、8日（日）10時～16時

会場：北海道大学 学術交流会館 第4会議室

「皮膚軟部アトラス」全執筆者を講師に迎え詳しく解説

■ 第1回皮膚軟部腫瘍アトラスセミナー 東京開催

日時：9月19日（日）10時～17時、20日（月祝）9時～16時

会場：日本医科大学 教育棟3階大講堂

「パターン分類とアルゴリズム分析診断法」

■ 第3回皮膚病理講座・診断編 東京開催

日時：10月10日（日）10時～17時、11日（月祝）9時～16時

会場：日本医科大学 教育棟3階大講堂

札幌皮膚病理

検索

参加申し込みはこちらから <http://www.ackermansidp.jp>

発行：札幌皮膚病理診断科

〒001-0018 札幌市北区北18条西3丁目2-21 TEL: 011-756-4810 FAX: 011-756-4842

e-mail: office@sapporo-dermpath.com website: <http://www.sapporo-dermpath.com> 編集担当：高野 敦子