



Ackerman記念札幌皮膚病理研究所 主催

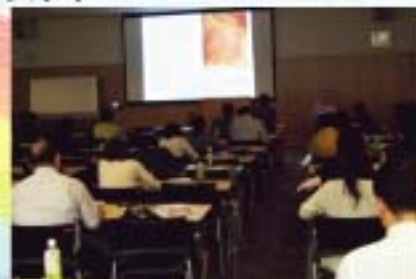皮膚病理講座基礎編 東京会場 開催報告

6月12、13日

日本医科大学にて、皮膚病理講座基礎編を開催しました。

講習内容、ハンドアウトとともにより洗練され、専門医試験対策としても充実した2日間の講習となりました。

1日目終了後には、お手伝いいただいた日本医科大学皮膚科学教室の皆様との親睦会もあり、「皮膚病理ネットワーク」を広げることもできました。



研修中のSelvi先生のセミナー参加記をご紹介します。

【Tokyo Weekend Seminar】

Tokyo is a beautiful city. I attended 2 days seminar by Dr. Tetsunori kimura and Dr. Fukumoto. The lectures were great. Many participants attended the Seminar and they seem enthusiastic. The contents of the seminar were very informative and fruitful. Kimura sensei gave important clues to make a histopathology diagnosis. All of which are based on his years of experiences. It was something that we cannot get from the textbook. For those who love dermatopathology or reviewing dermatopathology, I highly recommend Dr. Kimura's seminar.

After the seminar we had fellowship night at an Italian restaurant. I had the chance to meet other previous fellows in Sapporo institute, all of them were very kind. What I learn about the fellowship night was Kimura sensei treats his fellows like a family.

Sapporo institute for dermatopathology is a great place to learn dermatopathology. Not only because of it has a great mentor and most number of slides (cases), Kimura sensei also teach me to enjoy life by giving me 2 extra days to enjoy Tokyo. Kimura sensei toured us (Me, my husband, Sato san) around Ginza and simbhasi at night during our stay there. It was truly a memorable moments.



7月には神戸会場を開催します。皮膚病理を基礎から学びたい方にぜひお勧めください。そのほかのセミナーもホームページで紹介しています。

<http://www.ackermansidp.jp>

札幌皮膚病理

検索

Selvi先生 歓迎会

6月10日

研修生Selviyanti Padma先生の歓迎会を行いました。

ご主人のAriesさん（北大耳鼻科研修中）も一緒に参加され、楽しい食事会となりました。



この日はYosakoiソーラン祭の開催日でもあり、研究所職員の岡和田さんは、衣装で駆けつけてくれました。



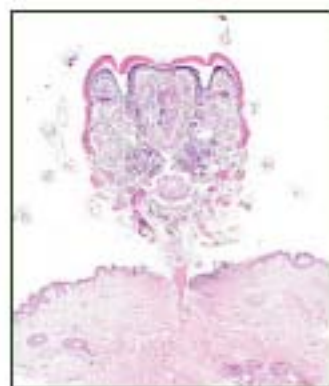NPO皮膚病理発展推進機構では、アジア全域の皮膚病理診断レベル向上を目指し、研修医の支援を行っております。皆様のご支援をぜひよろしくお願いいたします。

<http://www.npo-jdpo.org/>

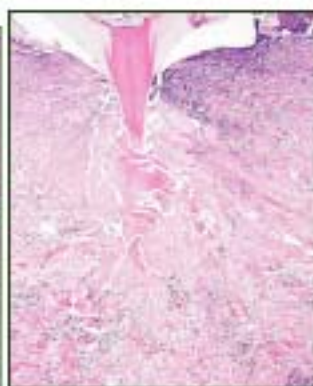
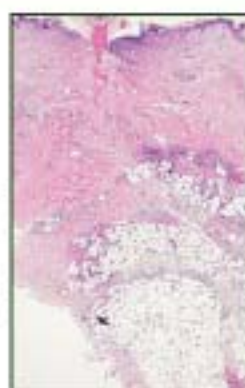
今月の症例

52才、男性 主訴：左腋窩のダニ
臨床診断：マダニ咬症 病理組織診断：Tick with tick bite reaction



←
マダニの虫体と咬器
刺入部皮膚は潰瘍を
形成している

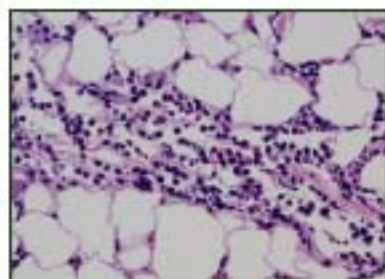
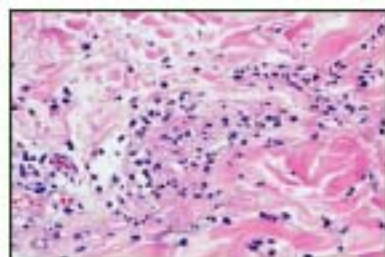


←
刺入部周囲の
膠原線維は、
硬化している

→
真皮上層から下層
そして皮下脂肪組
織に炎症性細胞が
浸潤している



→
真皮中層では、血管周
囲性と膠原線維間にリン
パ球、組織球に加え、
好中球と好酸球が浸潤
している



←
脂肪小葉の脂肪細胞間
にも好中球と好酸球が浸
潤している



6月24日
事務職員の宮部さんのお誕生祝
いをしました。全員でハッピー
バースデーの歌を合唱し、お花
とケーキでのお祝いです。
入社してまもなく1年、これか
らますます活躍してください！
素敵な1年になりますように…

セミナー情報

皮膚と病理の専門医試験対策

■ 第12回 皮膚病理講座・基礎編 神戸開催

日時：7月18日（日）10時～17時、19日（月祝）9時～16時
会場：神戸大学附属病院 臨床研究棟 6階大講義室

皮膚病理学を日常診断に役立てよう

■ 第1回開業医のための皮膚病理講座 札幌開催

日時：8月7日（土）16時～20時、8日（日）10時～16時
会場：北海道大学 学術交流会館 第4会議室

「皮膚軟部アトラス」全執筆者を講師に迎え詳しく解説

■ 第1回皮膚軟部腫瘍アトラスセミナー 東京開催

日時：9月19日（日）10時～17時、20日（月祝）9時～16時
会場：日本医科大学 教育棟 3階 第3講義室

「パターン分類とアルゴリズム分析診断法」

■ 第3回皮膚病理講座・診断編 東京開催

日時：10月10日（日）10時～17時、11日（月祝）9時～16時
会場：日本医科大学 教育棟 2階 大講堂



早割受付中!

札幌皮膚病理

検索

参加申し込みはこちらから <http://www.ackermansidp.jp>

発行：札幌皮膚病理診断科

〒001-0018 札幌市北区北18条西3丁目2-21 TEL: 011-756-4810 FAX: 011-756-4842

e-mail: office@sapporo-dermpath.com website: <http://www.sapporo-dermpath.com> 編集担当：高野 敦子