




職員旅行に行ってきました

11月3日（祝日）

診断科とAckerman記念札幌皮膚病理研究所で合同職員旅行に行ってきました。

日帰りではありましたが、ご家族も一緒に食事や温泉を楽しみ、親睦を深めました。簡単に旅行の様子を写真で紹介いたします。



北海道定山溪にある【リゾートスパ森の調（もりのうた）】というとてもお洒落なホテルです。

数日前に降った雪が残っていて、紅葉の赤が映える大変きれいな景色も見ることができました。



到着してすぐ昼食です。北海道ならではのメニューがあったり、和洋中と品数も豊富で、1時間半たっぷり楽しめるビュッフェでした。



その後は、温泉やマッサージ・エステなど思い思いの時間を過ごし、リフレッシュしました。最後にロビーで記念撮影です。

診断科からのお知らせ

12月1日診断分より、阿南隆医師の単独診断を開始します
みなさまどうぞよろしく
お願いいたします。

年末年始の営業のご案内

2010年は12月29日（水）まで
2011年は1月4日（火）より
営業しております。

Ackerman記念

札幌皮膚病理研究所 からのお知らせ

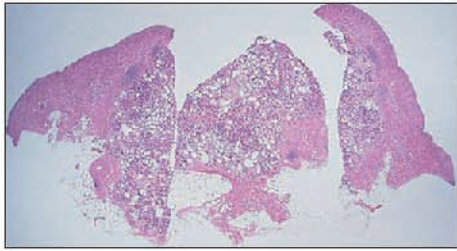
研修医 募集中

皮膚病理学や皮膚病理組織診断学に関心を持つ皮膚科医や病理科医のための皮膚病理研修プログラムです。
受け入れは、2014年3月までです。
まだ空席がございますので、お早めにお申し込みください。時期や期間についてもご相談に応じます。

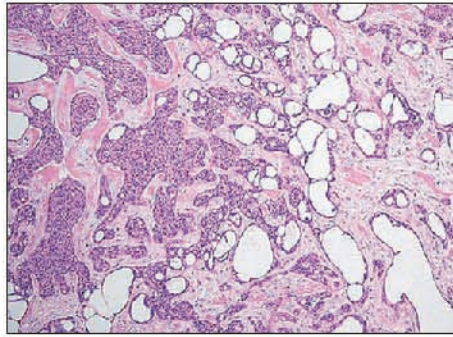
今月の症例

32才、女性 生検部位：左前腕部

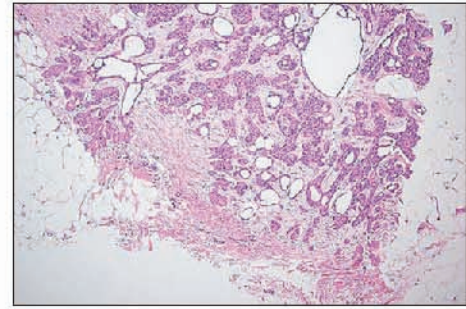
臨床診断：左前腕部軟部腫瘍 病理組織診断：Tubular carcinoma



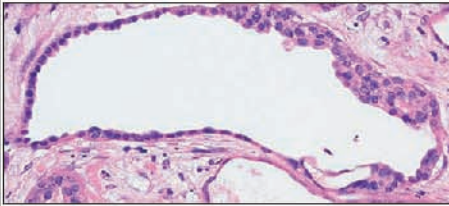
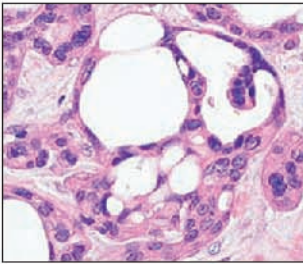
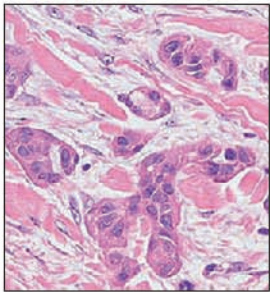
真皮上層から皮下脂肪織にかけて、境界不明瞭で、管腔形成を示す腫瘍性病変がある。



腫瘍胞巣は大小の腺管あるいは結節を形成する細胞で構成されている。



周囲との境界は不明瞭で、脂肪組織内への浸潤も見られる。



腫瘍細胞には好酸性の細胞質と小類円形の核があり、腺腔構造の一部には断頭分泌像もある。

セミナー情報

認定NPO皮膚病理発展推進機構 主催

オーガナイザー 福本隆也先生（奈良県立医科大学皮膚科 講師）

◆ 第4回インターネット皮膚病理診断検討会 ◆

参加者のみなさまから演題を募集し、web上でCPCを開催します。

素朴な疑問、診断のついていない症例、診断に自信がない症例、解釈が困難な症例などこの機会に多くの先生とディスカッションしてみませんか？

・開催日程

演題募集：2010年11月19日（金）まで

症例供覧：2010年11月12日（月）より順次

ディスカッション：12月17日（金）～ 2011年1月14日（金）

座長によるとりまとめ：1月14日（金）～ 1月28日（金）

・参加資格

皮膚病理倶楽部会員（会費無料）であること

症例公開中

札幌皮膚病理

検索

参加申込は、
<http://www.npo-jdpo.org>

発行：札幌皮膚病理診断科

〒001-0018 札幌市北区北18条西3丁目2-21 TEL: 011-756-4810 FAX: 011-756-4842

e-mail: office@sapporo-dermpath.com website: <http://www.sapporo-dermpath.com> 編集担当：高野 敦子