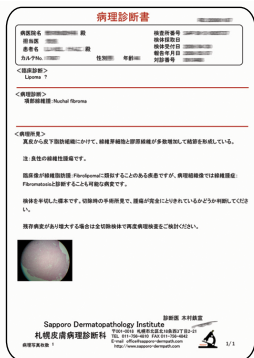




旧年中は格別なご高配を賜り、厚くお礼申し上げます。
 2013年中の診断ご依頼件数は、47,929件でした。
 前年の43,752件を大きく上回るご依頼をいただき、誠にありがとうございました。
 本年もより一層のご支援を賜りますよう、何卒よろしくお祈り申し上げます。



皮膚および皮下組織関連疾患の病理組織検査ご案内



報告書見本

当科では、患者様にも分かりやすい病理診断書作りを目指しています！

病理写真を添付しているのので、患者様への説明が具体的に行えます。
 切除断端の判定や、臨床診断との比較も記載され、
 治療がよりスムーズに進みます。

当診断科へ病理組織診断を依頼するには次の方法があります。

1. **ホルマリン固定検体にて依頼** ※当科にて病理標本を作製
2. **病理標本にて依頼** ※貴院内で病理標本を作製

詳しくはWebにてご案内しております。

<http://www.sapporo-dermpath.com/work/skinbiopsy.html>

副院長紹介



副院長：阿南 隆

1996年 大分医科大学医学部 卒業
 皮膚科専門医

[加入学会]

- 日本皮膚科学会
- 日本小児皮膚科学会
- 日本皮膚病理組織学会
- 日本皮膚悪性腫瘍学会

副院長：福本 隆也

1991年 奈良県立医科大学医学部 卒業
 皮膚科専門医

[加入学会]

- 日本皮膚科学会 日本病理学会
- 日本皮膚悪性腫瘍学会 日本皮膚病理組織学会
- 日本形成外科学会
- International Society of Dermatopathology



副院長2人体制にて診断しております。

今後ともよろしくお祈りいたします。

活動予定と活動報告

- 2014. 3. 19-20 ISDP 17th Joint Meeting Registration 会場：USA(デンバー) 参加者：阿南隆
- 2014. 2. 19 講演「皮膚病理の話題：最近の症例を通じて」
 第14回けいはん皮膚臨床・組織研究会 会場：関西医科大学 発表者：福本隆也
- 2013. 12. 28-29 講演「Rosai-Dorfman diseaseの1例」
 台湾皮膚病理学会議 会場：台湾 発表者：木村鉄宣
- 2013. 9. 21-22 演題発表「当科で紡錘形細胞新生物（腫瘍）と暫定診断した180例の最終診断の解析」
 第77回 日本皮膚科学会東部支部学術大会 会場：大宮ソニックシティ 発表者：阿南隆
- 2013. 9. 11 講演「病理から考える水疱と膿疱」
 第13回 けいはん皮膚臨床・組織研究会 会場：関西医科大学 発表者：福本隆也

著者	タイトル	雑誌	巻(号)ページ	年	保管箱
内藤玲子、藤崎亜紀、徳丸良太、藤崎伸太、古賀佳織、木村鉄宣、中山樹一郎	腹部に生じた骨外軟骨腫の1例	西日本病院皮膚科 別冊	75(6), 511-513	2013	31
阿南隆	意外に多い？表在性皮膚脂肪腫精母斑	DermatologyToday	Vol.14, 26-27	2013	31
安齋眞一、福本隆也、阿南隆、木村鉄宣、川名誠司	単発性ケラトアカントーマ：Solitary Kyratoacanthomaと臨床診断された症例の病理組織診断	日本皮膚科学会雑誌	123 (9), 1775-1784	2013	31
安齋眞一、阿南隆、福本隆也、木村鉄宣、川名誠司	らせん腺腫：Spiradenomaの臨床病理学的検討	日本皮膚科学会雑誌	123 (8), 1505-1513	2013	31
阿南隆	シェーグレン症候群(Sjs)に伴う環状紅斑	DermatologyToday	Vol.12, 28-29	2013	31

発行：医療法人社団 札幌皮膚病理診断科

〒001-0018 札幌市北区北18条西3丁目2-21 TEL: 011-756-4810 FAX: 011-756-4842

e-mail: office@sapporo-dermpath.com website: <http://www.sapporo-dermpath.com>

編集担当：今野 稚子